Les modifications de la lordose cervicale chez le chanteur

par Nicole SCOTTO DI CARLO
Directeur de Recherche au C.N.R.S.
Laboratoire Parole et Langage (U.R.A. 261)

Ce travail s'inscrit dans le cadre d'un vaste programme de recherches sur la voix chantée entrepris à la demande du Ministère de la Culture. Une importante base de données a été constituée à partir de documents physiologiques et acoustiques réalisés sur un grand nombre d'artistes lyriques représentant l'ensemble des catégories vocales.

CHOIX DES SUJETS

On a sélectionné pour cette étude des chanteurs professionnels ne présentant pas de pathologie rachidienne ni de troubles majeurs de la statique.

Les épreuves de Bourdiol-Bricot sont toutes négatives et révèlent une excellente mobilité de la tête (rotation, flexion, extension normales). L'évaluation de la statique est par ailleurs satisfaisante pour l'ensemble des sujets (ligne des épaules, des poignets, du bassin en médio-iliaque *, alignement scapulo-fessier * corrects).

PROTOCOLE EXPÉRIMENTAL

On a procédé à la prise de téléxéroradiographies de la tête et du cou des chanteurs (à 5 mètres en incidence gauche / plaque), d'abord au repos puis pendant qu'ils émettaient les voyelles cardinales * du français en voix parlée, et enfin en voix chantée dans les registres graves, médium et aigu.

L'utilisation d'un céphalostat pour maintenir la tête du sujet dans le plan de Francfort * permet d'obtenir des clichés sur lesquels les superpositions des structures osseuses bilatérales sont presque [1] parfaites. Mais si l'incidence de cette contrainte sur la parole est pratiquement négligeable, il n'en est pas de même pour le chant où le fait d'avoir la tête fixée dans une position donnée gêne l'émission du chanteur et l'amène à utiliser des mécanismes de compensation. Afin d'étudier la voix des artistes lyriques dans des conditions expérimentales qui se rapprochent le plus possible des conditions réelles, on a préféré sacrifier la qualité des superpositions osseuses et laisser les chanteurs se positionner naturellement. On a pu cependant constater qu'ils se sont placés spontanément en Francfort pour les clichés de référence (avec des variations de + ou - 1° à 4° par rapport à l'horizontale absolue) vraisemblablement parce que, la pratique du chant exigeant une position orthostatique stricte, ils ont l'habitude de se tenir très droits lorsqu'ils s'apprêtent à chanter. Toutefois, pour ne pas fausser les résultats de l'analyse, on n'a retenu que les chanteurs pour lesquels l'orientation de la tête est très proche du plan de Francfort, c'est-à-dire ceux dont l'angle d'inclinaison céphalique est égal à + ou - 1°.

1 - En réalité, il existe toujours un léger décalage des structures osseuses dû au fait que le tube radiogène émet un faisceau de rayons X qui, à l'exception du faisceau central, divergent en partant de l'anode et viennent impressionner le film avec une certaine obliquité.

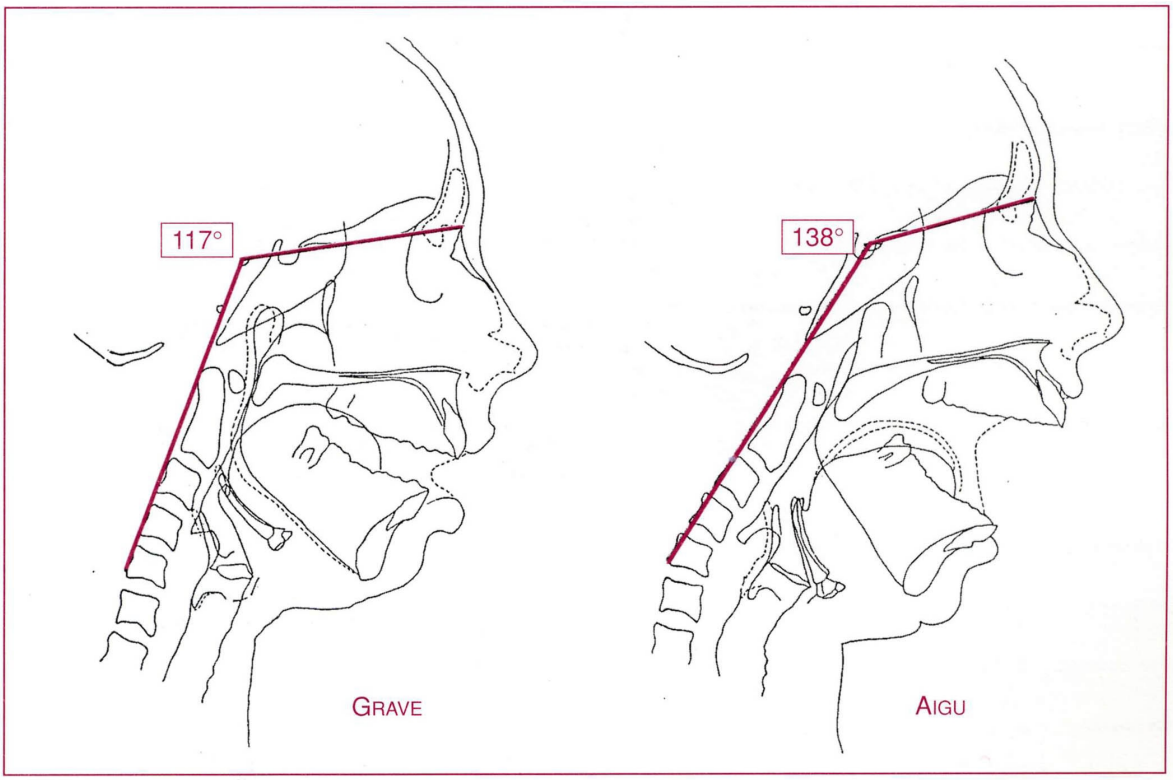

Figure 1
Comparaison de l'angle crânio-cervical dans le grave et dans l'aigu
L'augmentation de l'angle crânio-cervical en passant du grave à l'aigu est commun à tous les chanteurs examinés. Il est dû à deux facteurs concomitants : le relèvement de la tête et le recul du rachis cervical, eux-mêmes déterminés par l'ouverture mandibulaire.

ANALYSE

L'analyse des radiogrammes * a nécessité la mise au point d'une méthode de mesure inspirée de la céphalométrie * et adaptée à l'étude de la voix chantée.

Pour ce travail, on a utilisé seulement 6 des 40 paramètres céphalométriques nécessaires à l'étude radiologique de la phonation :

- l'ouverture buccale (mesure de l'angle mandibulaire),
- l'orientation de la tête (mesure de l'angle d'inclinaison céphalique),
- la position du crâne par rapport au rachis (mesure de l'angle crânio-cervical),
- les mouvements de l'occiput par rapport au rachis (mesure de l'angle occipito-axoïdien),
- les déplacements antéro-postérieurs du rachis (mesure de la distance comprise entre le Point Vertébral Inférieur * de C6 * et la perpendiculaire à la ligne Sella *- Nasion * abaissée du point Sella),
- le degré de courbure cervicale (mesure de l'angle odontoïdo-cervical).

RÉSULTATS

1 SUJETS AU REPOS

Sur les clichés de référence (sujets au repos), on peut observer des anomalies dans la forme du rachis cervical chez tous les chanteurs examinés, qui présentent soit une hypo-lordose *, soit plus fréquemment une hypo-cyphose * ou une rectitude cervicale.

2 SUJETS EN PHONATION

L'analyse des clichés pris pendant l'émission des voyelles cardinales du français dans les trois principaux registres permet d'observer, chez tous les sujets, lorsqu'ils passent du grave à l'aigu :

- une augmentation importante de l'ouverture buccale [1],
- un relèvement de la tête,
- un recul du rachis cervical,
- une postériorisation et un soulèvement de l'occiput,
- une inversion de la courbure cervicale.

1 - L'ouverture buccale est en moyenne de 3 à 5 fois plus importante dans le chant que dans la parole.

Lexique

Alignement scapulo-fessier : test d'évaluation de la statique consistant à vérifier dans le plan sagittal si l'alignement des épaules et des fesses est correct.

C6 : abréviation utilisée pour désigner la sixième vertèbre cervicale.

Céphalométrie : mesures effectuées en radiologie sur les structures osseuses du crâne.

Cyphose cervicale : courbure à concavité antérieure du rachis cervical.

Lordose cervicale : courbure à concavité postérieure du rachis cervical.

L'analyse des données met en évidence l'existence de postures spécifiques en fonction des différents registres. Chez tous les sujets étudiés, l'angle crânio-cervical augmente du grave à l'aigu *(figure 1)*. Ce phénomène est dû à deux facteurs concomitants : le relèvement de la tête et le recul du rachis cervical, eux-mêmes déterminés par l'ouverture buccale. Le recul du rachis cervical dans l'aigu s'accompagne en outre d'une inversion de courbure assez importante (hyper-cyphose fonctionnelle remplaçant la lordose physiologique) dont le but semble être de dégager le pharynx de manière à ce qu'il puisse se dilater suffisamment pour permettre la bascule antérieure du cartilage thyroïde indispensable à l'émission de l'aigu.

L'ouverture buccale dans l'aigu varie en fonction de la technique vocale utilisée par le chanteur. Chez les chanteurs dont l'ouverture buccale est très importante, on relève des mouvements du rachis dont l'amplitude atteint 4 cm au niveau de C6. Au repos, ces sujets présentent soit une hypo-cyphose, soit une rectitude cervicale, alors que ceux dont l'ouverture buccale est moindre présentent généralement une hypo-lordose *(figure 2)*.

CONCLUSION

L'extrême mobilité du rachis cervical et les déformations qu'il subit pendant le chant sont à l'origine des anomalies de courbure que l'on a pu observer chez tous les chanteurs examinés. Dans la mesure où il n'existe aucun facteur pathologique associé, ces anomalies n'occasionnent pas de troubles fonctionnels. En effet, la posture observée chez les artistes lyriques au repos correspond à une *position de fonction,* conséquence des déformations

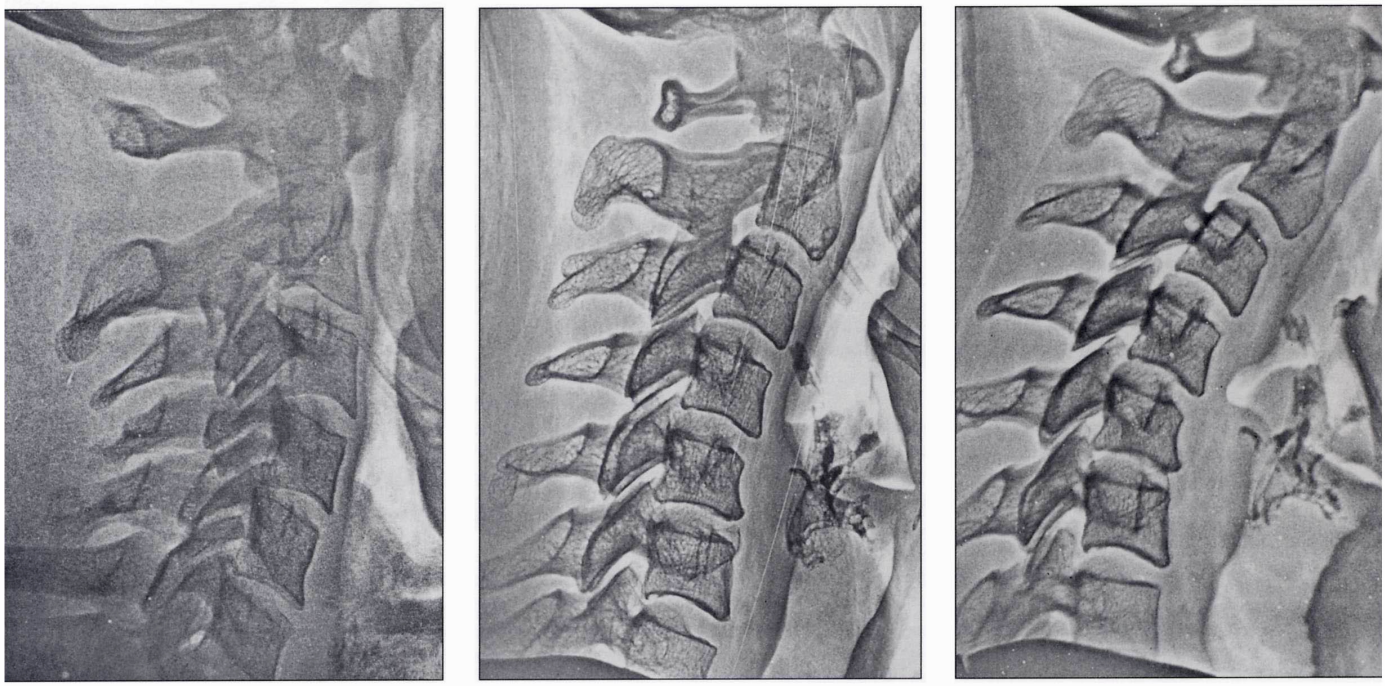

A B C

Figure 2
Radiographies de différents types de courbures cervicales
A - Rachis cervical d'un sujet non chanteur au repos (lordose cervicale physiologique)
B - Rachis cervical d'une chanteuse professionnelle au repos (hypo-cyphose proche de la rectitude cervicale)
C - Rachis cervical de la même chanteuse pendant l'émission de l'aigu (hyper-cyphose cervicale fonctionnelle)

cervicales subies après plusieurs années de pratique intensive du chant et non à une *position algique,* c'est-à-dire une position de confort destinée à soulager des algies consécutives à une pathologie rachidienne ou à des troubles de la statique. Une fois mémorisées, ces positions de fonction font partie intégrante du schéma corporel du chanteur.

L'importance des déplacements antéro-postérieurs du rachis cervical dans le chant permet en outre d'expliquer un phénomène bien connu des chanteurs d'opéra mais qui n'avait encore jamais été démontré scientifiquement : toute lésion du rachis cervical empêchant sa mobilité a une incidence sur la voix chantée et plus particulièrement sur l'émission de l'aigu. Les artistes lyriques ont donc parfaitement raison lorsqu'ils affirment qu'un « torticolis » ou un « coup du lapin » les empêchent de chanter.

N. S. D. C.

En résumé

L'étude radiologique d'une population importante d'artistes lyriques ne présentant pas de pathologie rachidienne ni de troubles majeurs de la statique a permis d'observer des anomalies dans la forme du rachis cervical chez tous les sujets examinés, qui présentent soit une hypo-lordose, soit plus fréquemment une hypo-cyphose ou une rectitude cervicale sans gêne fonctionnelle. Ces constatations peuvent s'expliquer par les déformations que subit le rachis cervical après plusieurs années de pratique intensive du chant. Les positions de fonction qui en résultent sont mémorisées et font partie intégrante du schéma corporel du chanteur. L'importance des déplacements antéro-postérieurs du rachis cervical dans le chant permet en outre d'expliquer que toute lésion du rachis empêchant sa mobilité ait une incidence sur la voix chantée en général et sur l'émission de l'aigu en particulier.

Cervical Lordosis Modifications in Opera Singers

An X-ray study was conducted on a large number of opera singers without vertebral column pathology or postural disorders. All subjects examined exhibited a certain number of abnormalities in the shape of the cervical rachis, including hopolordosis, or more frequently hypocyphosis or cervical rectitude without functional hindrance. These findings can be explained by the deformations undergone by the cervical rachis after several years of intensive singing. The resulting fonctional postures are memorized and become an integral part of the singer's corporal schema. The substantial amount of anterior-posterior movement of the cervical rachis in singing explains why lesions which prevent its mobility have an overall impact on the singer's voice, particularly in the upper register.

Bibliographie

BRICOT (Bernard), *Contribution à la correction des troubles statiques par action sur l'appui podal,* thèse de Doctorat en Médecine, Marseille, 1981, 115 pages.

MULLER (Louis), *Céphalométrie et orthodontie,* Société des publications médicales et dentaires, Paris, 1973, 238 pages.

SCOTTO DI CARLO (Nicole), *Essai d'application des méthodes céphalométriques à l'étude radiologique de la phonation,* Admission Thesis to the Cephalometrics Society of America, Philadelphia, 1977, 159 pages.

SCOTTO DI CARLO (Nicole), « La voix chantée », *La Recherche,* 1991, 22, 235 : 1016-1025.

Lexique

Médio-iliaque : l'un des tests destinés à dépister les troubles de la statique consiste à déceler un éventuel déséquilibre du bassin. L'analyse se fait en *médio-iliaque,* c'est-à-dire par référence aux sommets de la crête iliaque droite et gauche qui doivent être à la même hauteur pour un sujet normal.

Nasion : point céphalométrique médian de la suture fronto-nasale.

Plan de Francfort : déterminé par le Point Sous-Orbitaire et les deux Porions. « On admet que ce plan est horizontal lorsque le sujet, se tenant droit, regarde devant lui à la hauteur de ses yeux » (Muller).

Point Sous-Orbitaire : point céphalométrique bilatéral le plus déclive du rebord inférieur de l'orbite.

Point Vertébral Inférieur : point céphalométrique médian situé à l'extrémité antéro-inférieure du corps vertébral.

Porion : point céphalométrique bilatéral situé à l'extrémité supérieure du méat auditif externe.

Radiogrammes : calques réalisés d'après les clichés radiologiques à partir desquels on trace les constructions et on effectue les mesures.

Sella : point céphalométrique situé au centre de la selle turcique (gouttière transversale de l'os sphénoïde contenant l'hypophyse).

Voyelles cardinales : voyelles « i », « a », « ou » pour lesquelles la langue occupe des positions extrêmes dans la cavité buccale (très antérieure pour « i », très basse pour « a », très postérieure pour « ou »).